# Notfalldiagnostik bei akutem Thoraxschmerz

Alexandrina Nikolova, Flavia Sacco

# Einleitung

- **20% aller Patienten und Patientinnen, die akute medizinische Hilfe brauchen, kommen mit akutem Thoraxschmerz.**
- **Mit einen Anteil von 40-50% ist der akute Thoraxschmerz kardialer Genese.**
- **In 30-40% ist das ACS Ursache für den akuten Thoraxschmerz.**
- **Die höchste Mortalitätsrate in den ersten 24 Stunden betrifft Patienten mit akutem Thoraxschmerz, die älter als 65 Jahre sind.**
- **Der diagnostische Fehler bei Patienten mit akutem Thoraxschmerz liegt bei 1-4 %.**

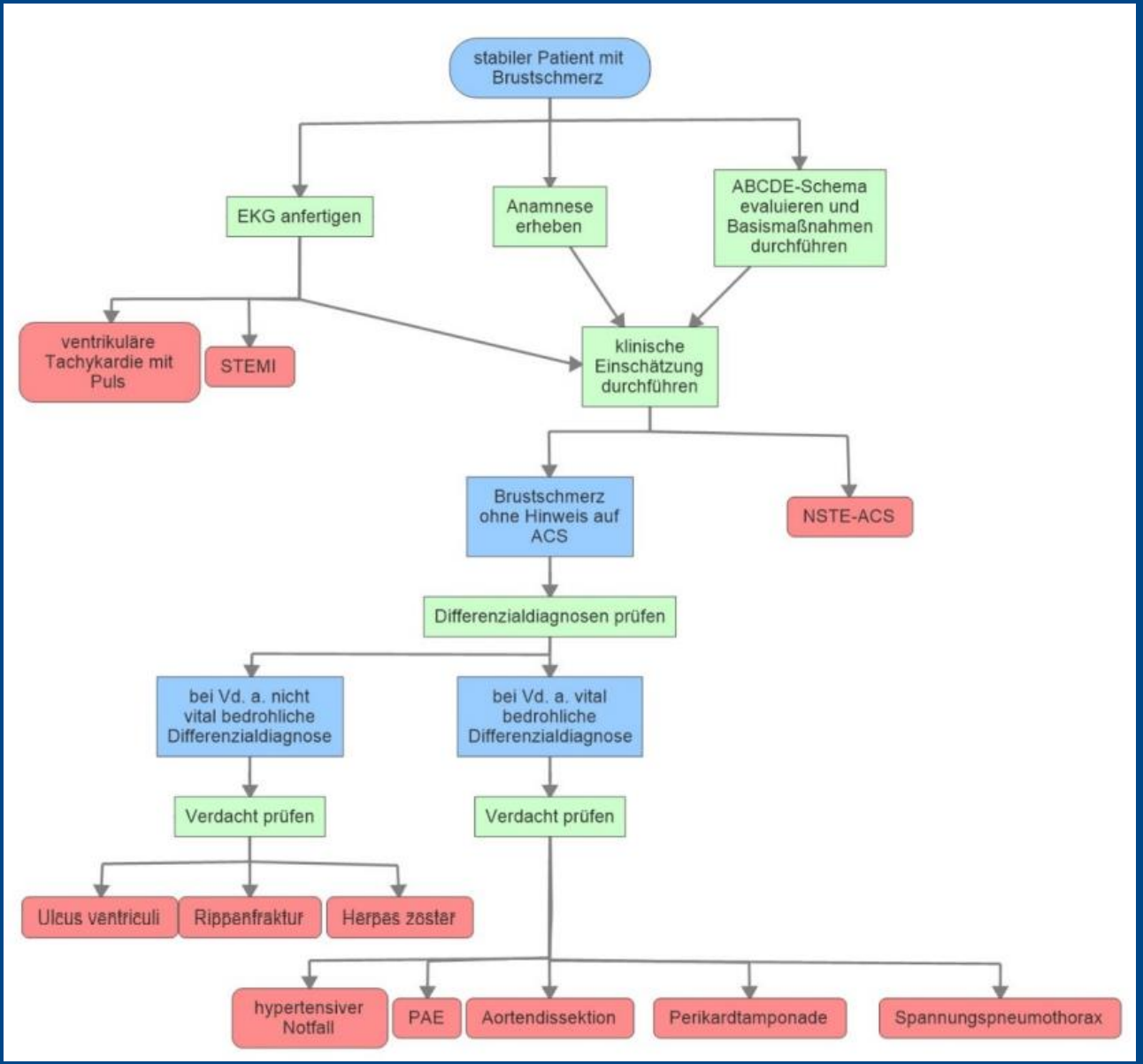


Ablaufdiagramm für die Diagnostik bei Patientinnen und Patienten mit akutem Brustschmerz nach Leick et al. (1)

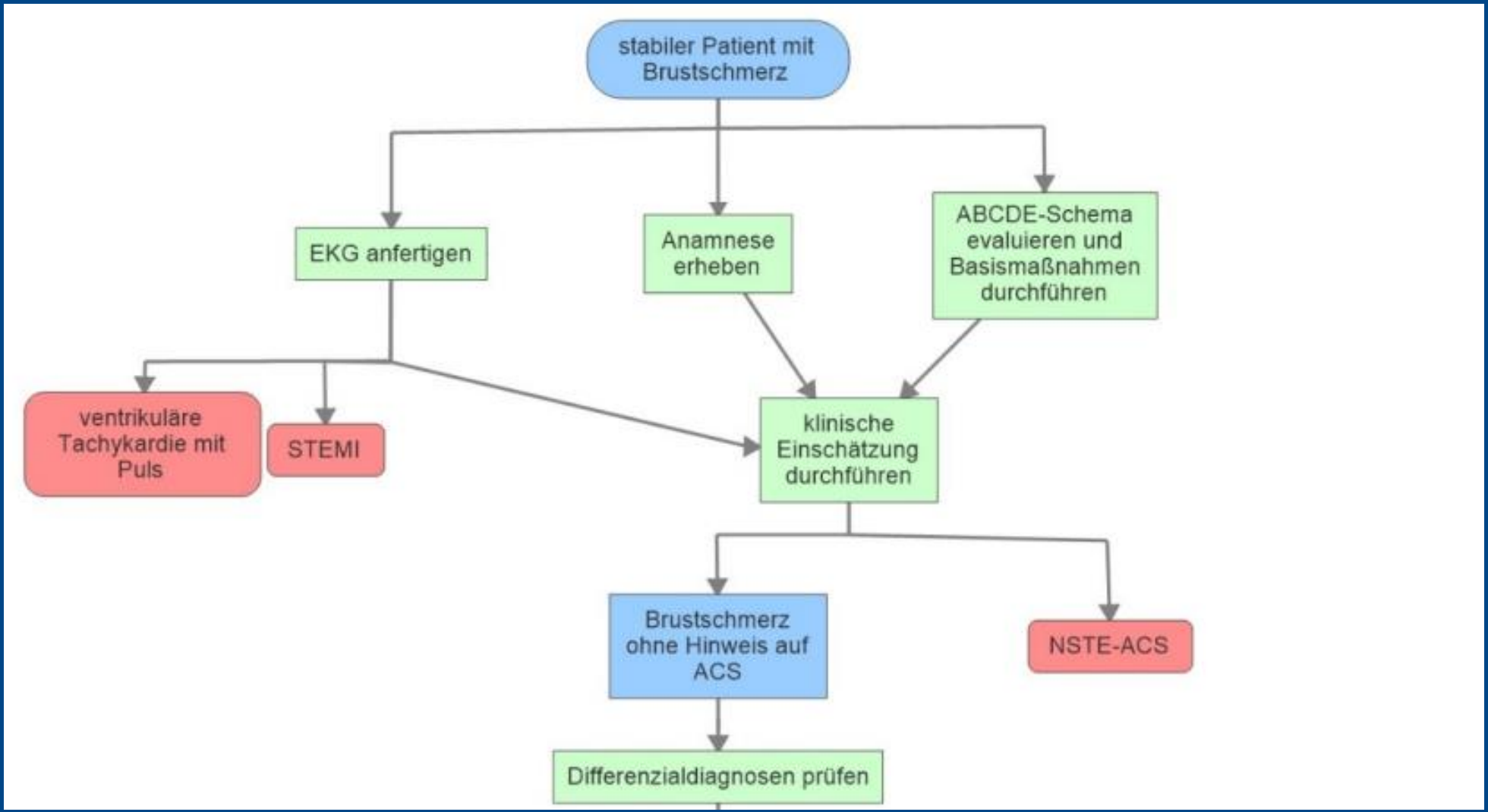
stabiler Patient mit Brustschmerz
EKG anfertigen
Anamnese erheben
ABCDE-Schema evaluieren und Basismaßnahmen durchführen
ventrikuläre Tachykardie mit Puls
STEMI
klinische Einschätzung durchführen
Brustschmerz ohne Hinweis auf ACS
NSTE-ACS
Differenzialdiagnosen prüfen

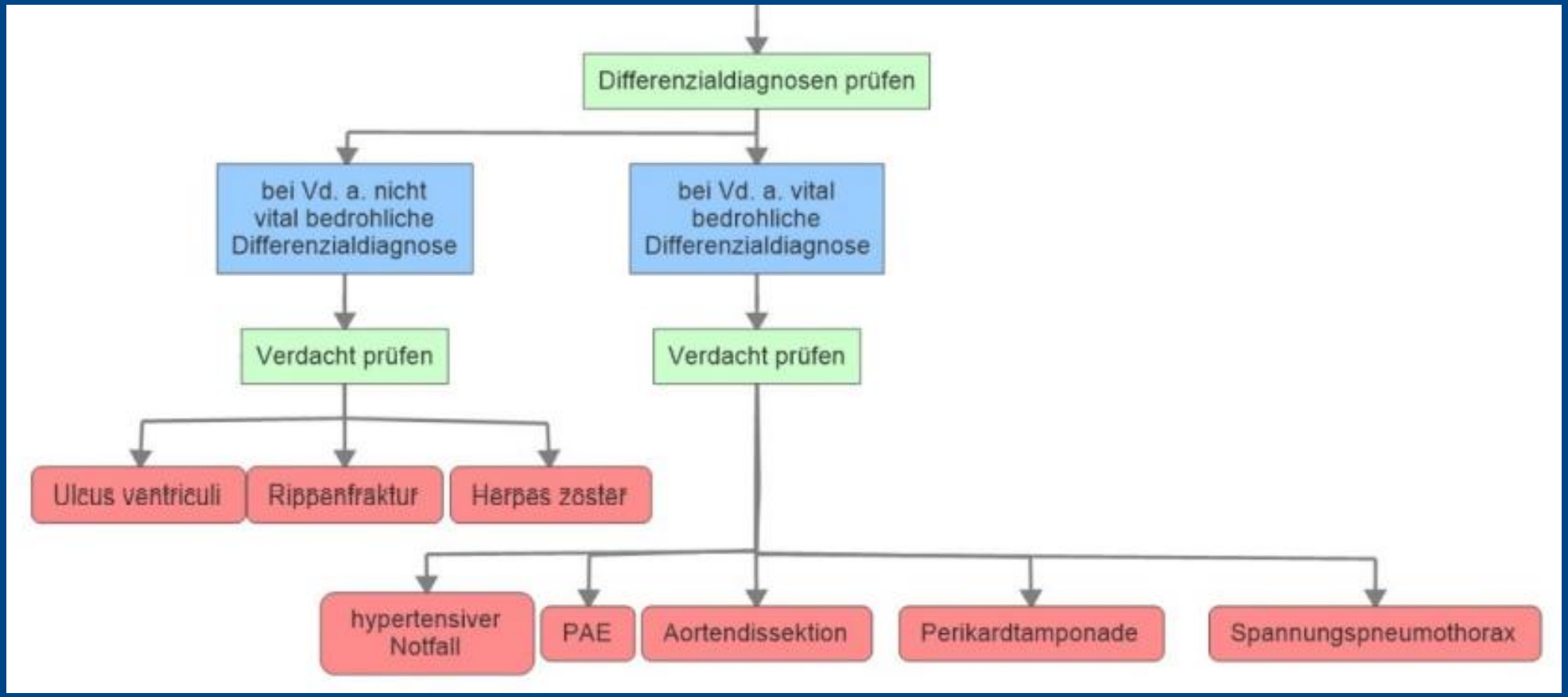
Differenzialdiagnosen prüfen
bei Vd. a. nicht vital bedrohliche Differenzialdiagnose
bei Vd. a. vital bedrohliche Differenzialdiagnose
Verdacht prüfen
Verdacht prüfen
Ulcus ventriculi
Rippenfraktur
Herpes zoster
hypertensiver Notfall
PAE
Aortendissektion
Perikardtamponade
Spannungspneumothorax

# Häufigste nicht kardiale Ursachen des akuten Thoraxschmerzes

- **Akutes Aortensyndrom**
- **Lungenembolie**
- **Pleura und Lungen**
- **Knochen**
- **Oberbauchorgane, Ulcus ventriculi**
- **Herpes zoster**
- **Panikattacke**

(1) Willoteaux, Eur Radiol 2004; (2) Yu, Clin North Am 2007

# Akutes Aortensyndrom

- **Aortendissektion, penetrierendes Aortenulkus, intramurales Wandhämatom, (rupturiertes) Aortenaneurysma**
- **Akute lebensbedrohliche Situation - rasche Diagnose und Therapieentscheidung von wesentlicher Bedeutung**
- **MSCT diagnostische Untersuchung der ersten Wahl (1,2)**

(1) Willoteaux, Eur Radiol 2004; (2) Yu, Clin North Am 2007

# Zu beantwortende Fragen beim akuten Aortensyndrom

**Stanford Typ A oder B?**

Intimaläsion proximal oder distal der A. subclavia sinistra

# Zu beantwortende Fragen beim akuten Aortensyndrom

## Was sind die Zeichen einer Ruptur?

Hämatothorax, Hämatoperikard, Hämatomediastinum

# Zu beantwortende Fragen beim akuten Aortensyndrom

## Intramurales Wandhämatom?

Zirkuläre Wandverdickung (über 5 mm), erhöhte Dichte

# Zu beantwortende Fragen beim akuten Aortensyndrom

## Sind die Koronarien involviert?

Abstand der Intimaläsion zum Koronarostium

# Zu beantwortende Fragen beim akuten Aortensyndrom

**Sind die supraaortalen Arterien involviert?**

Dissektion der ACC?

Wandhämatom in der ACC?

# Zu beantwortende Fragen beim akuten Aortensyndrom

## Gibt es eine viszerale Malperfusion?

Seitenasymmetrische Kontrastierung der Nieren

Darmwandverdickung

Ileus

# Zu beantwortende Fragen beim akuten Aortensyndrom

## Ist eine endovaskuläre Therapie möglich?

Abstand der Intimaläsion zu den supraaortalen Arterien

Weite und Verlauf der Beckenarterien

CTA vom Kieferwinkel bis zur Leiste

# Intramurales Wandhämatom

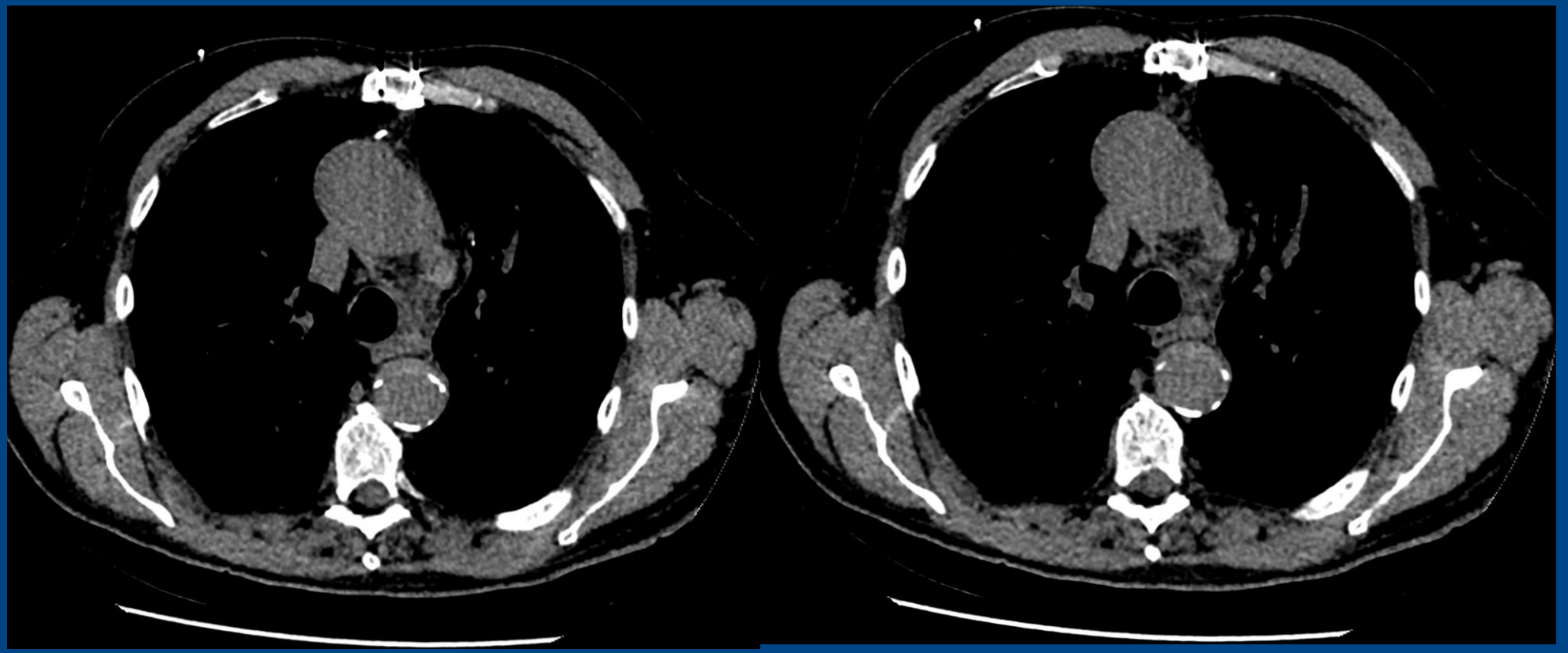

# Rupturiertes Deszendensaneurysma

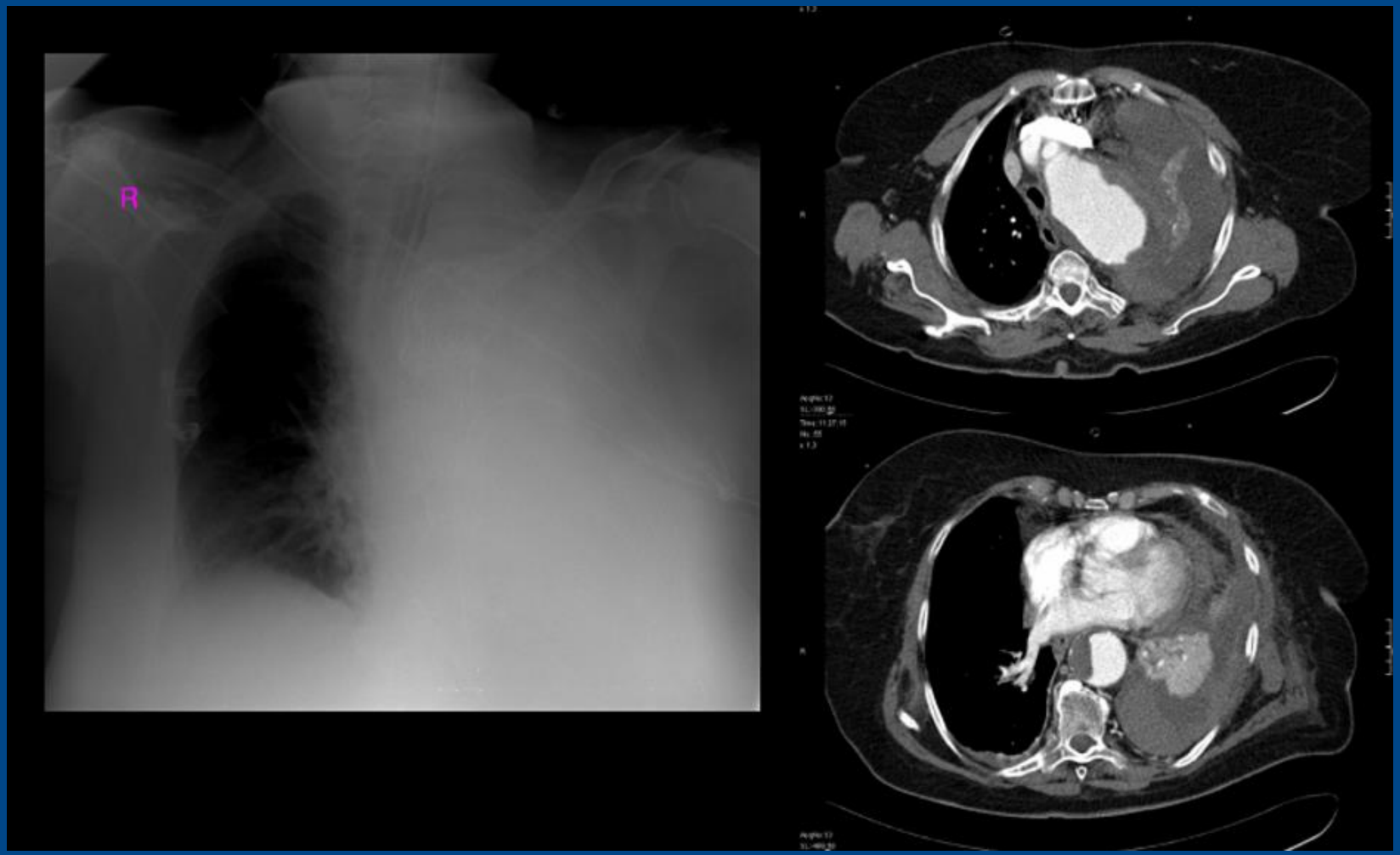

# Aortendissektion

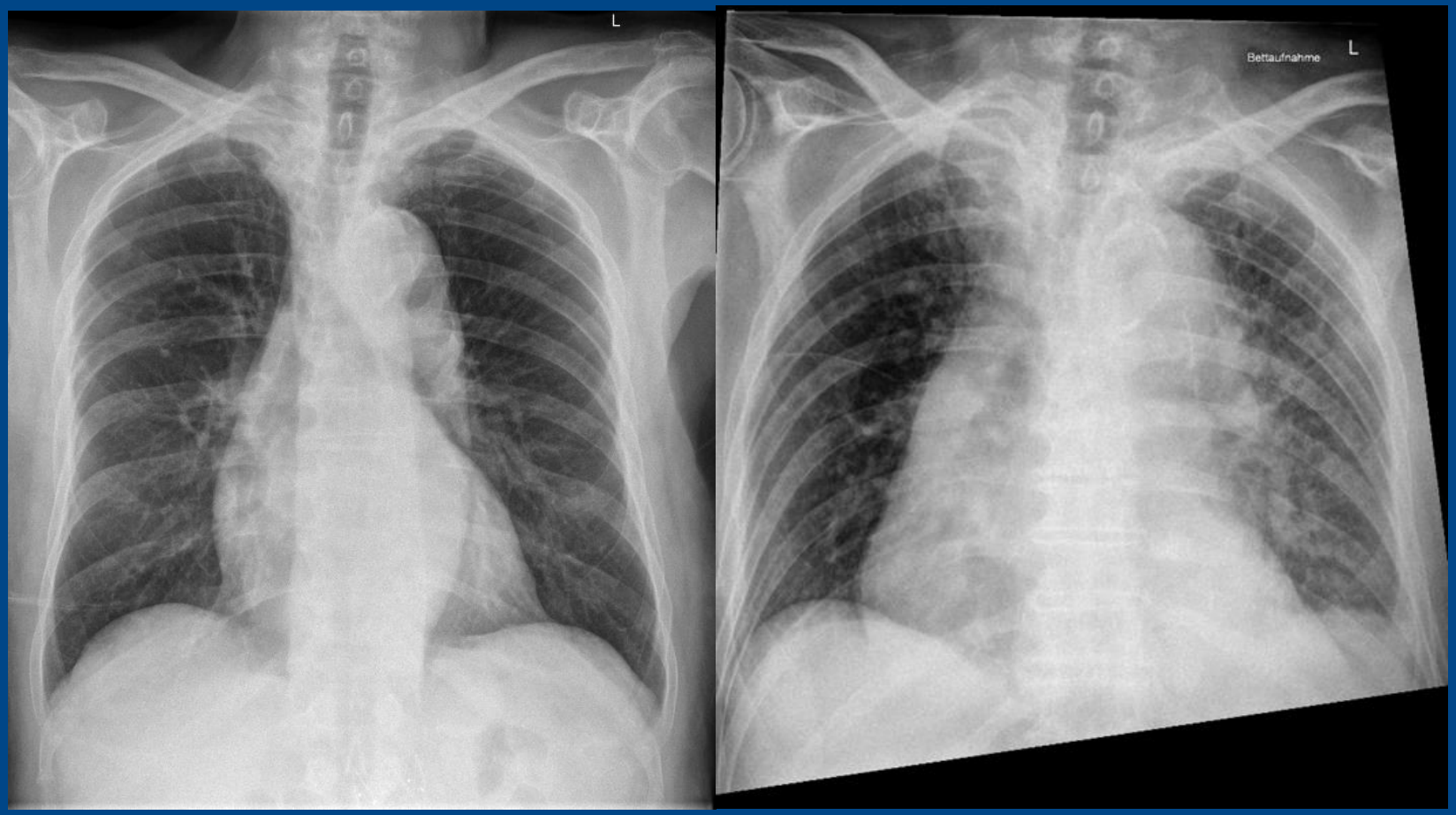

# Aortendissektion

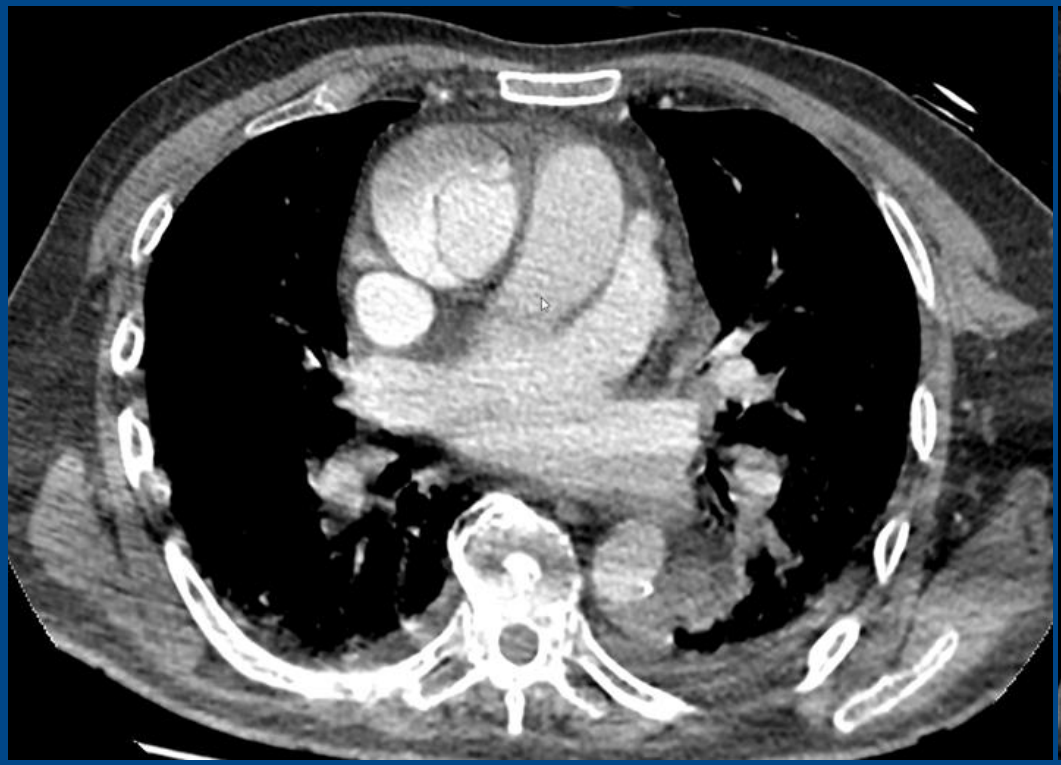

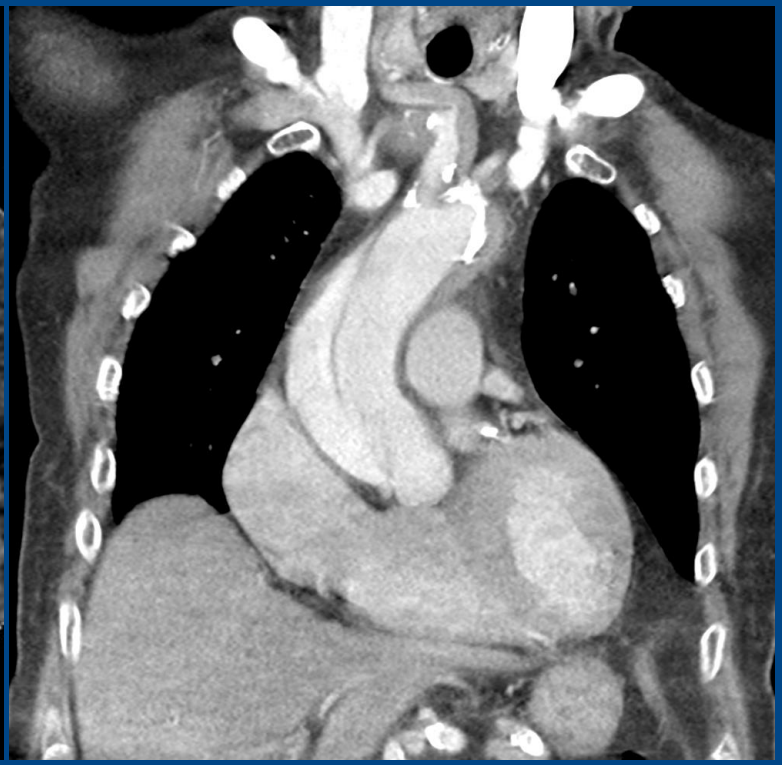

# Darstellung der LE im CT

- **Zuverlässigstes Kriterium: intravasaler Thrombennachweis**

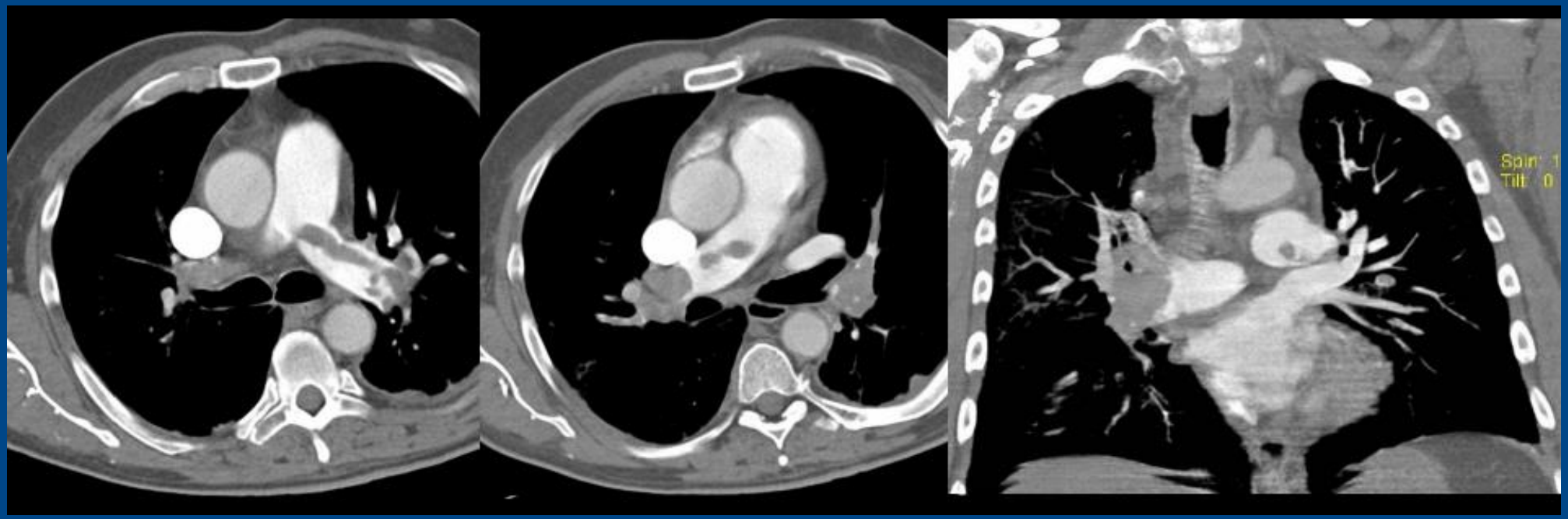

# Diagnostik der Lungenembolie

- **MSCT ist die diagnostische Methode der Wahl bei V. a. Lungenembolie**
- **Der gesamte Thorax wird in < 1mm Schichten gescannt**
- **94% der subsegmentalen Arterien sind auswertbar**
  **Arterien fünfter Ordnung: 74%**
  **Arterien sechster Ordnung: 35%**

# Indirekte Zeichen einer LE

- **Rechtsherzbelastung**
  - Haupttodesursache innerhalb der ersten 30 Tage
  - Einschätzung ist in der CT möglich (1)
  - RV-Diameter/LV-Diameter >0,9 (1)

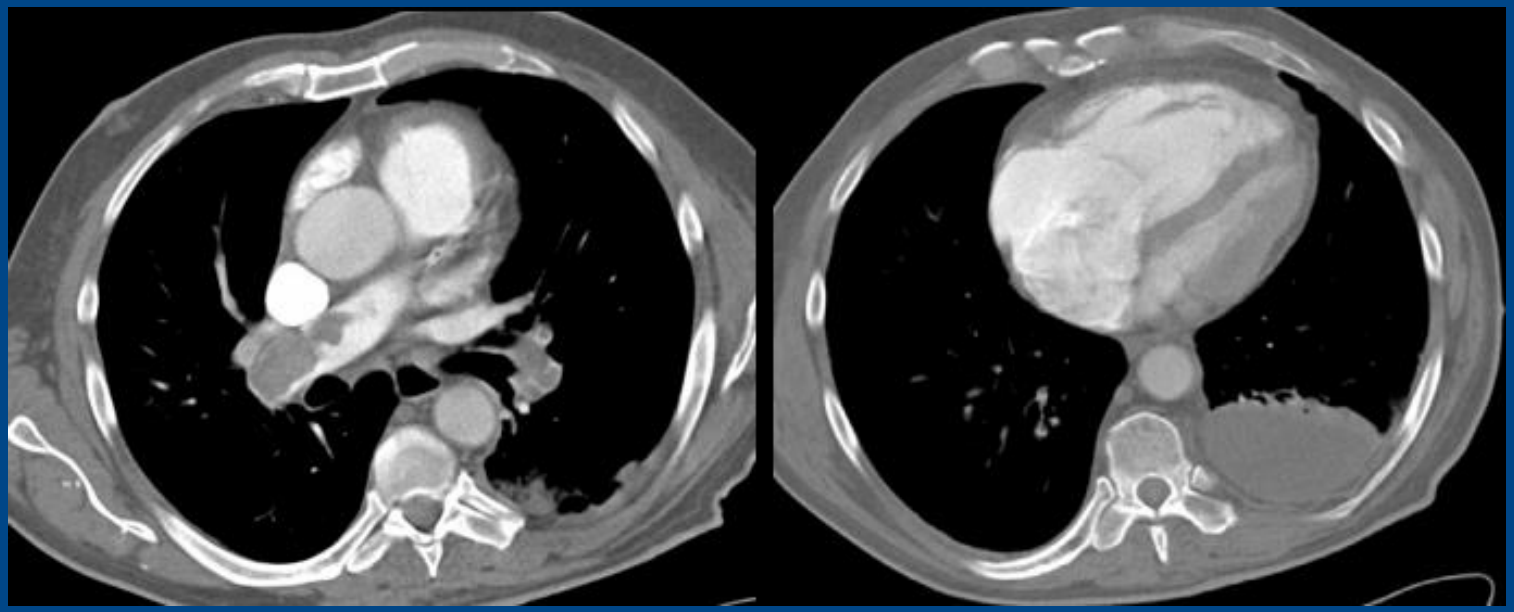

(1) Schöpf, Circulation 2004

# Kriterien der rechtsventrikulären Dysfunktion in der Echokardiographie

- **Dilatierter hypokinetischer rechter Ventrikel**
- **Paradoxe Septumbewegung**
- **Trikuspidalinsuffizienz**

# Pulmonalisangiographie

- **„Histologischer Goldstandard“ in der Diagnostik der Lungenembolie**
- **Nachteile**
  - Invasives Verfahren
  - 1,5-2% schwerwiegende Komplikationen (4% bei Intensivpat.)

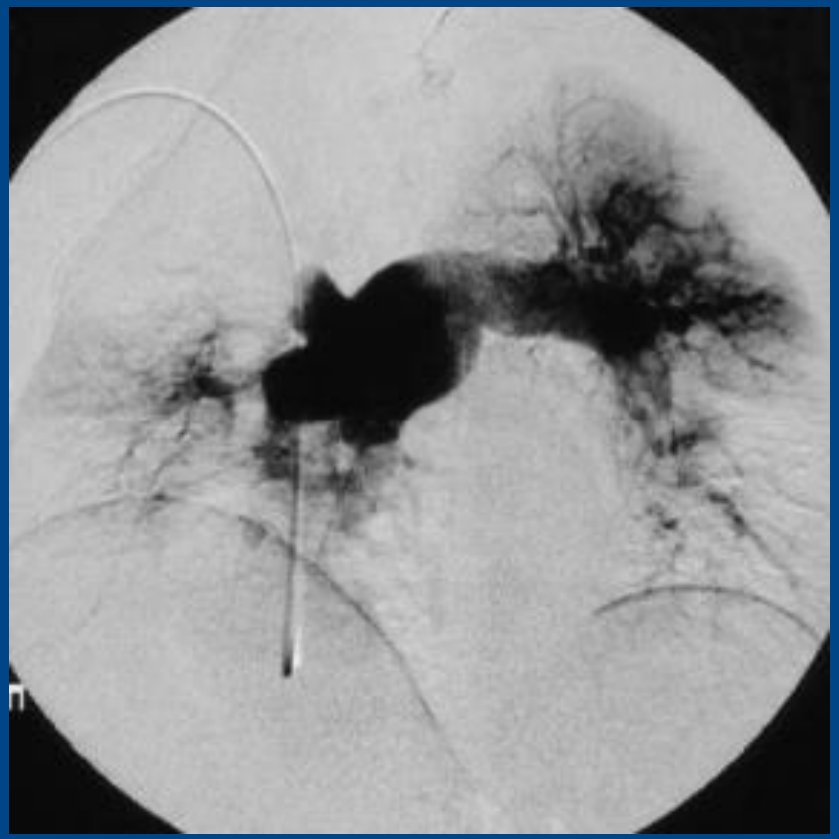

# Ventilations-Perfusions-Szintigraphie

Indikation: KM-Allergie, Niereninsuffizienz

Beispiel einer LE: Ventilations-/Perfusions-Mismatch

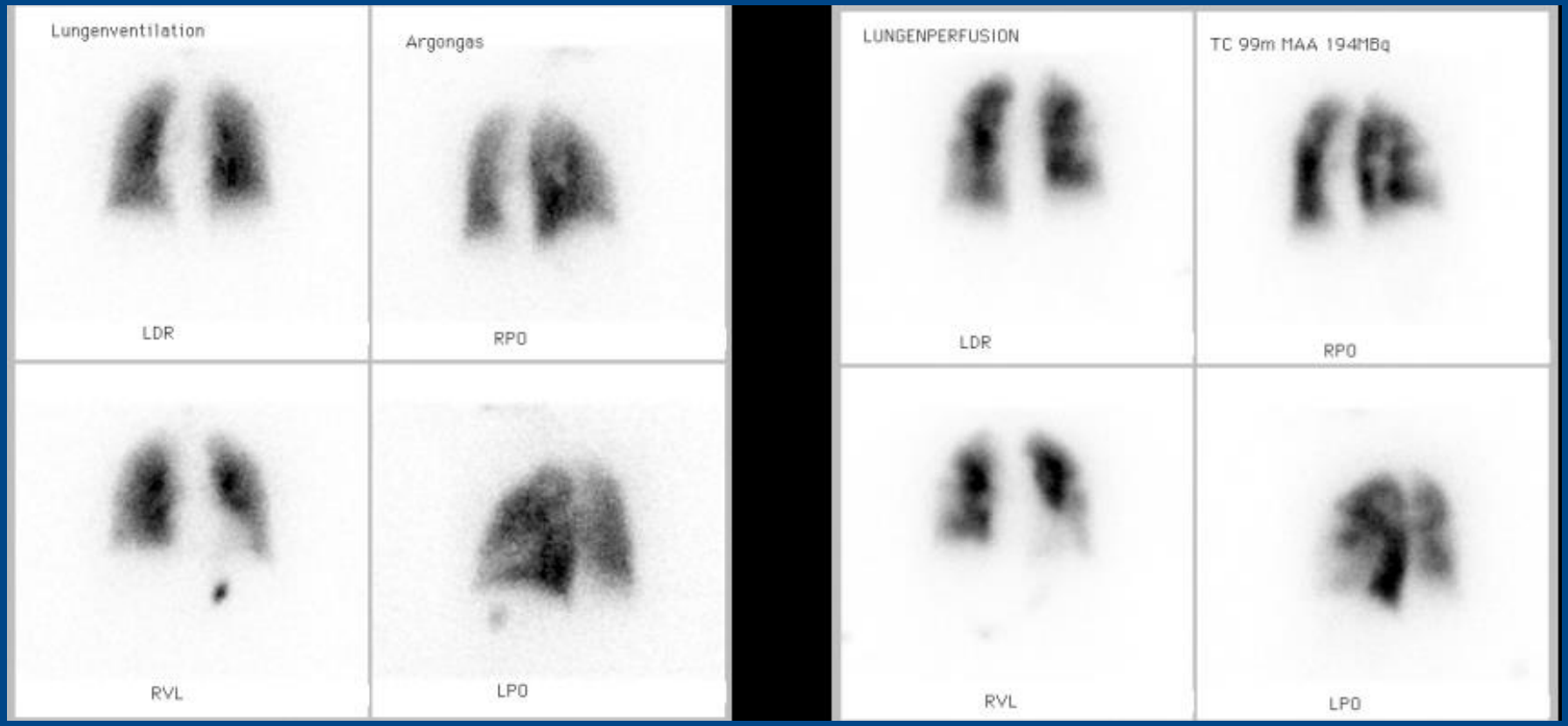

# Röntgenaufnahmen der Thorax

- **Keine sicheren diagnostischen Kriterien einer LE**
- **Trotz ausgeprägter Lungenembolie zeigen sich meist keine oder nur unspezifische Veränderungen (Atelektasen, Kardiomegalie)**

# DD: Thoraxschmerz/Atemnot

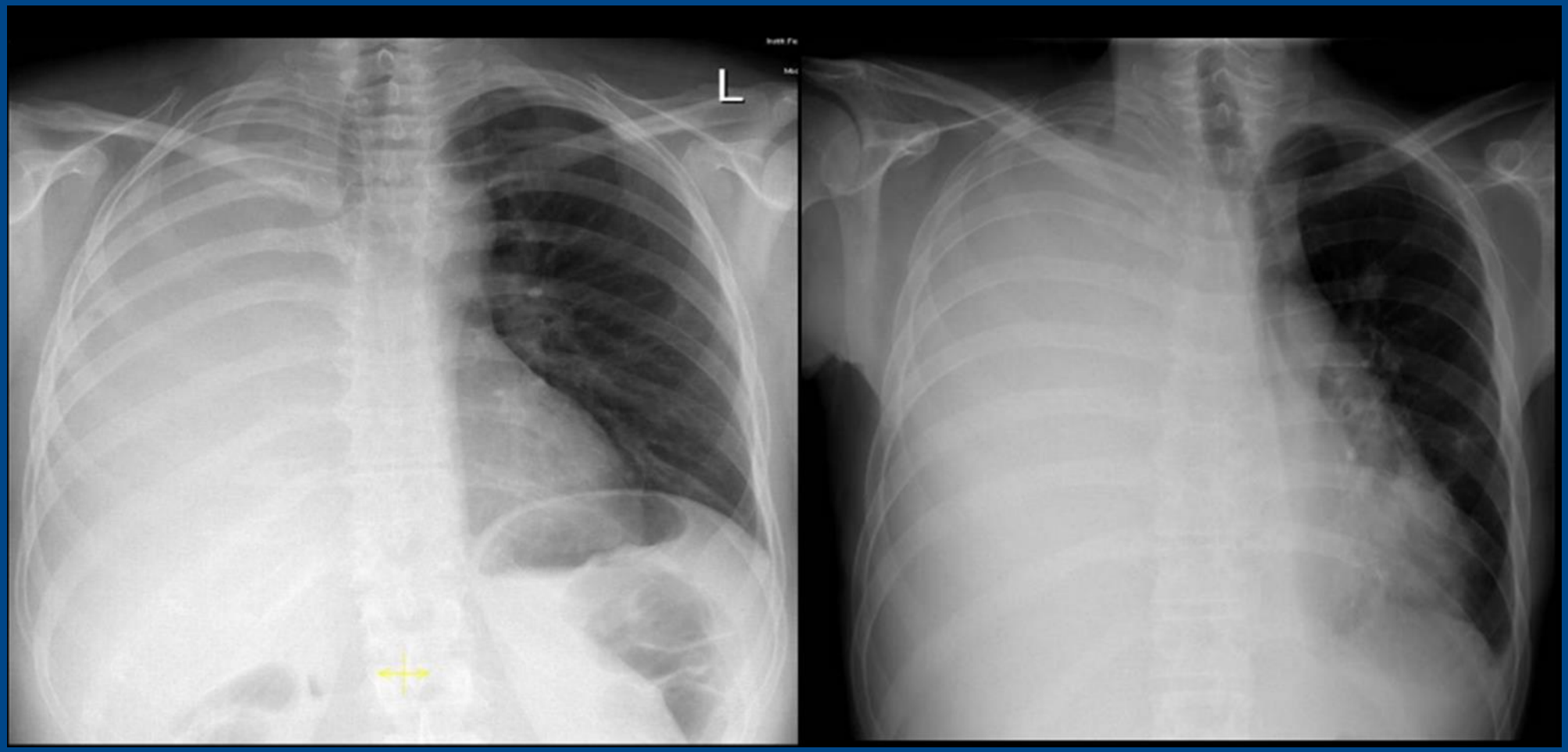

# DD: Thoraxschmerz/Atemnot

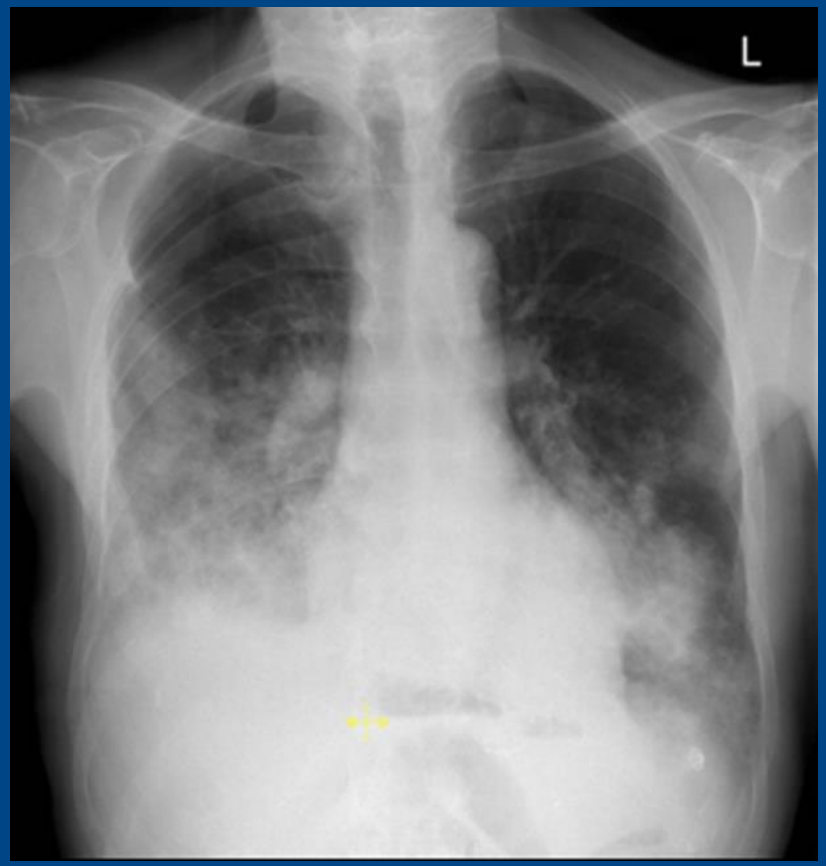

# DD: Thoraxschmerz

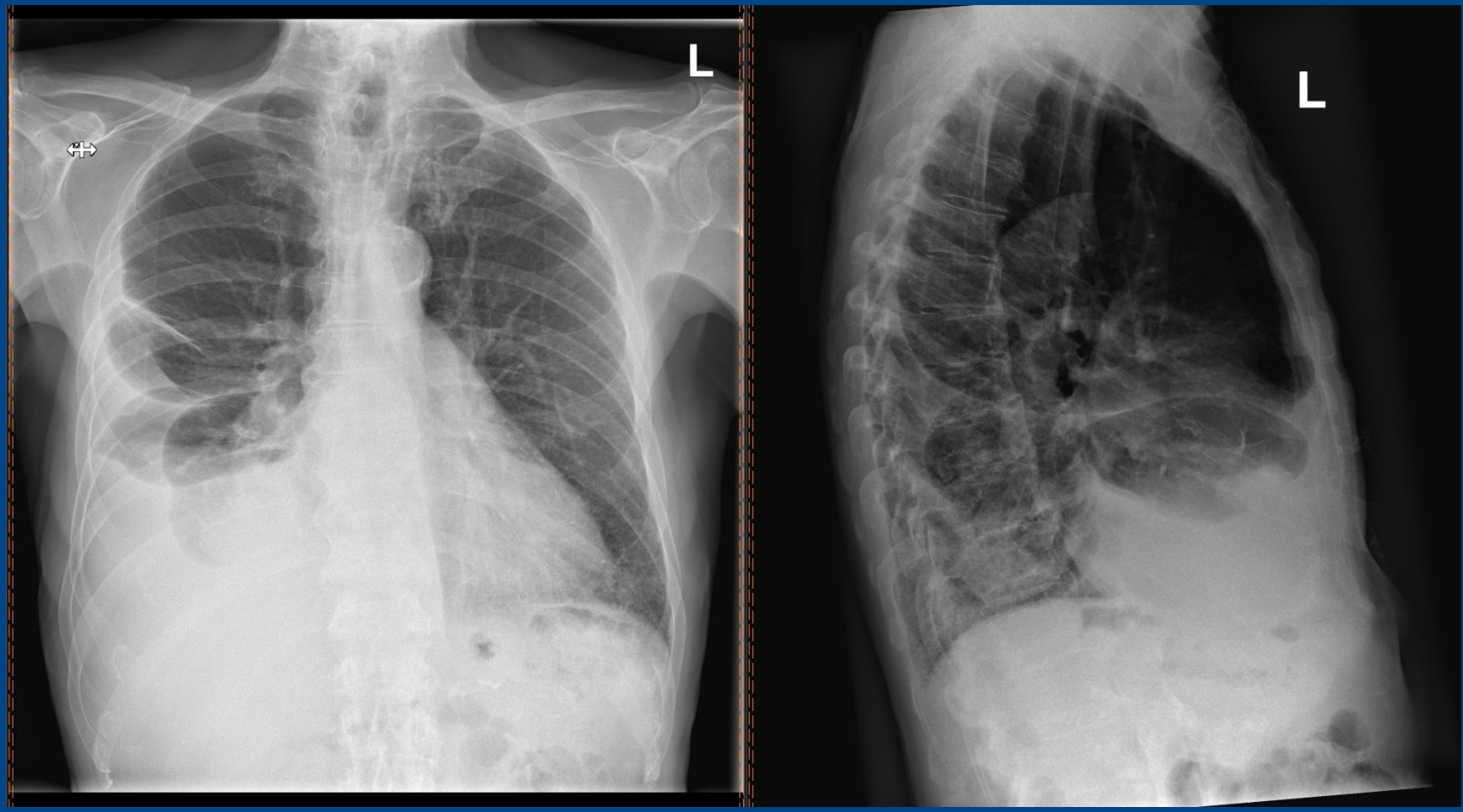

# DD: Thoraxschmerz

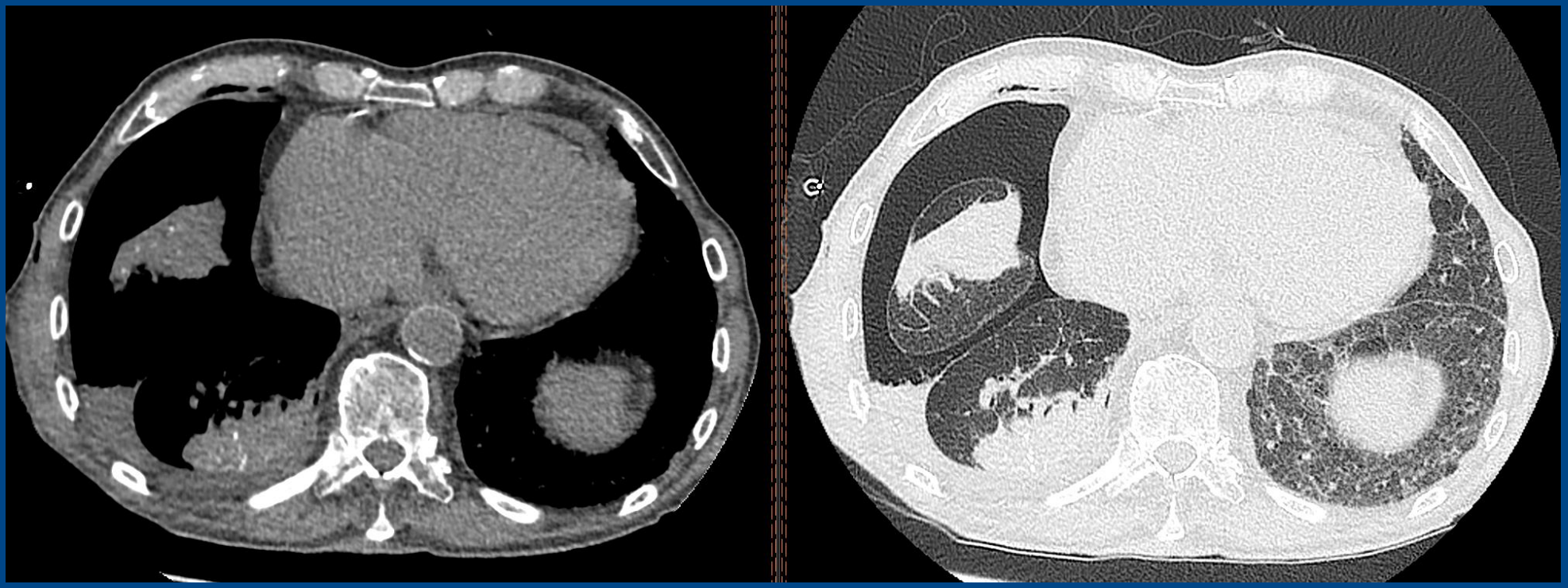

# DD: Thoraxschmerz

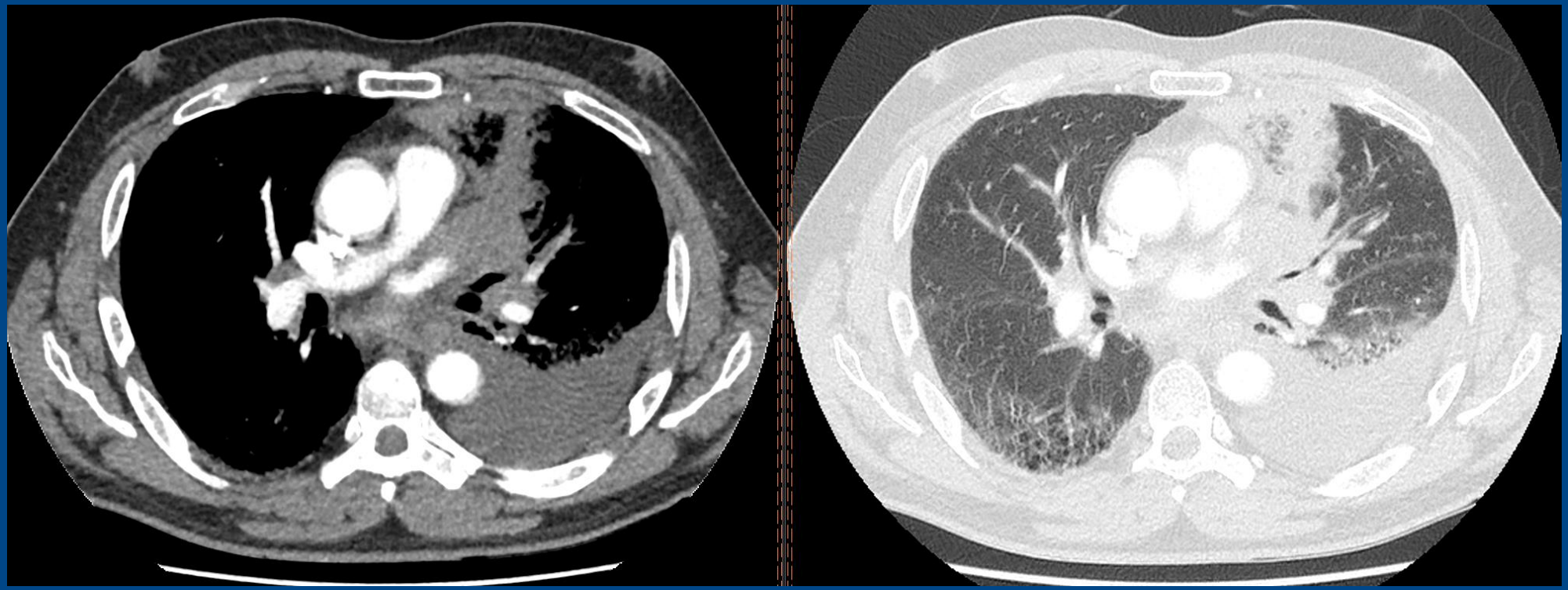

# DD: Thoraxschmerz

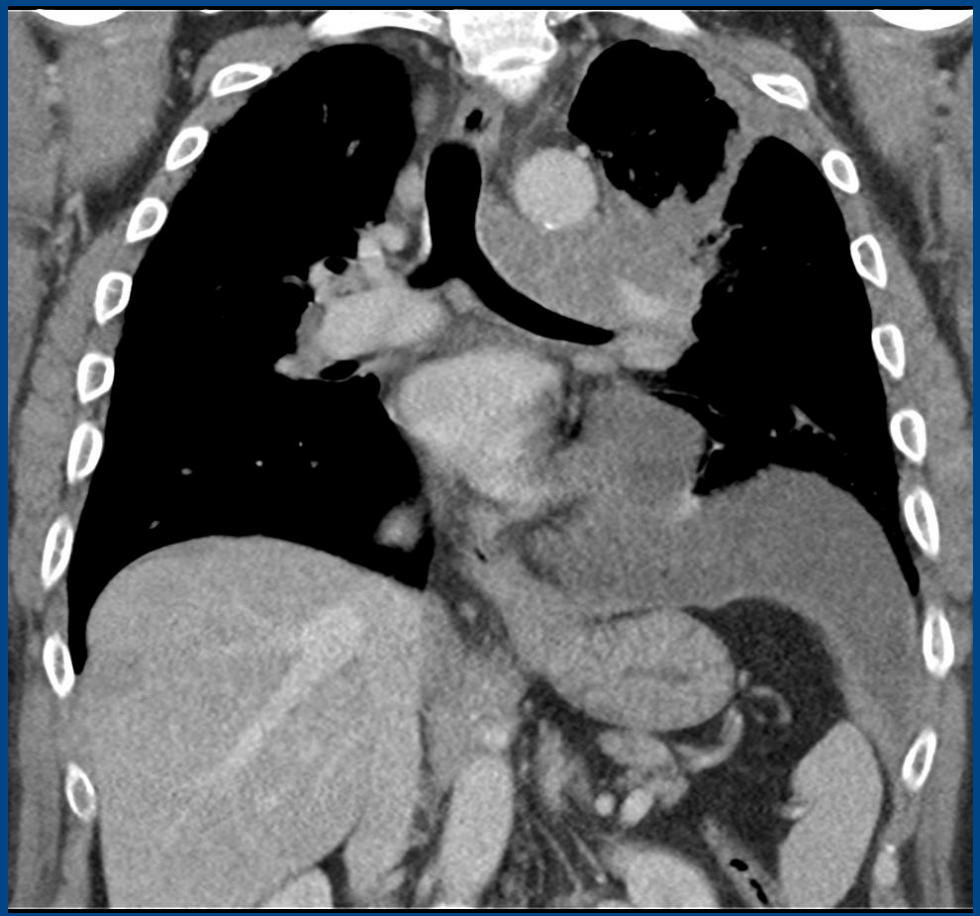

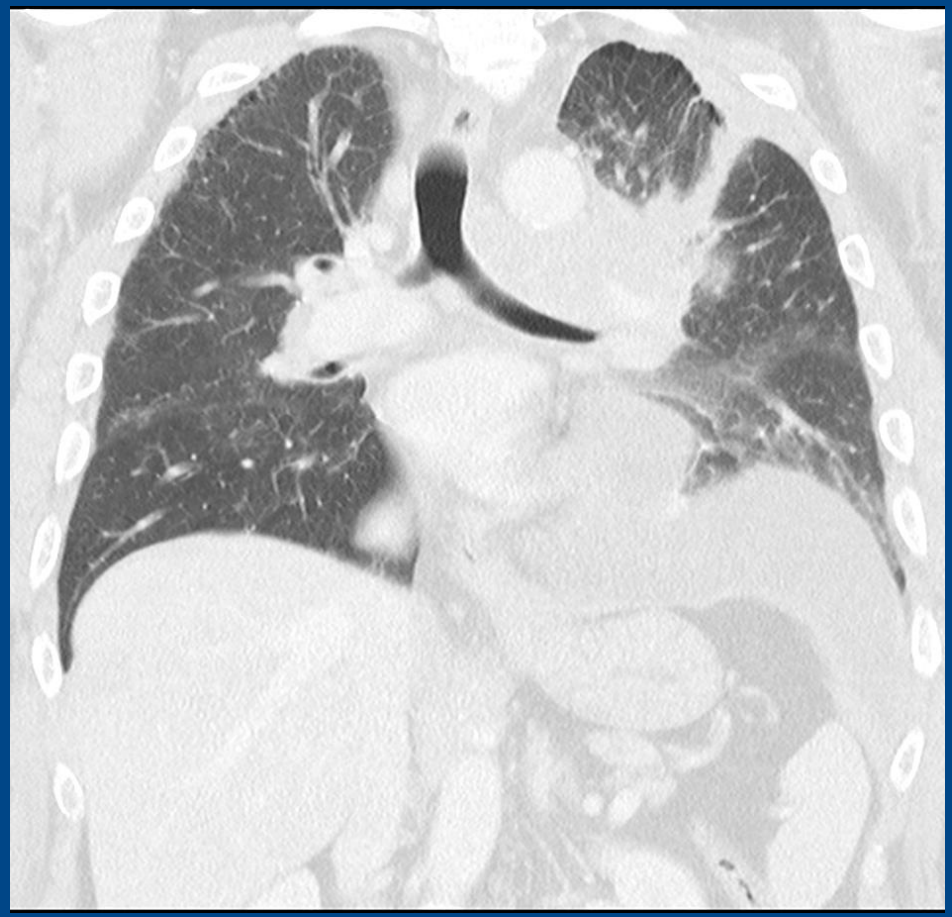

# DD: Thoraxschmerz

# DD: Thoraxschmerz

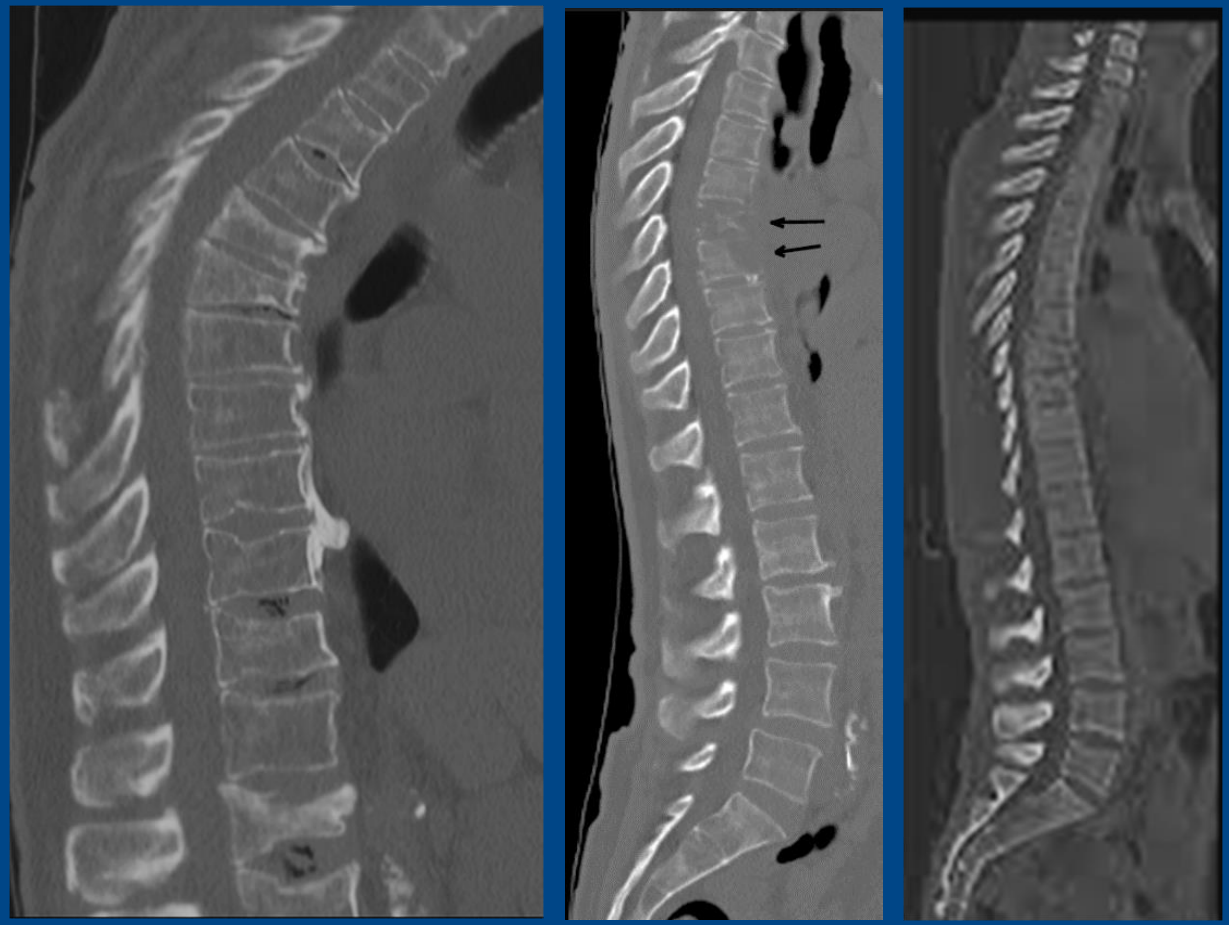

# DD: Thoraxschmerz

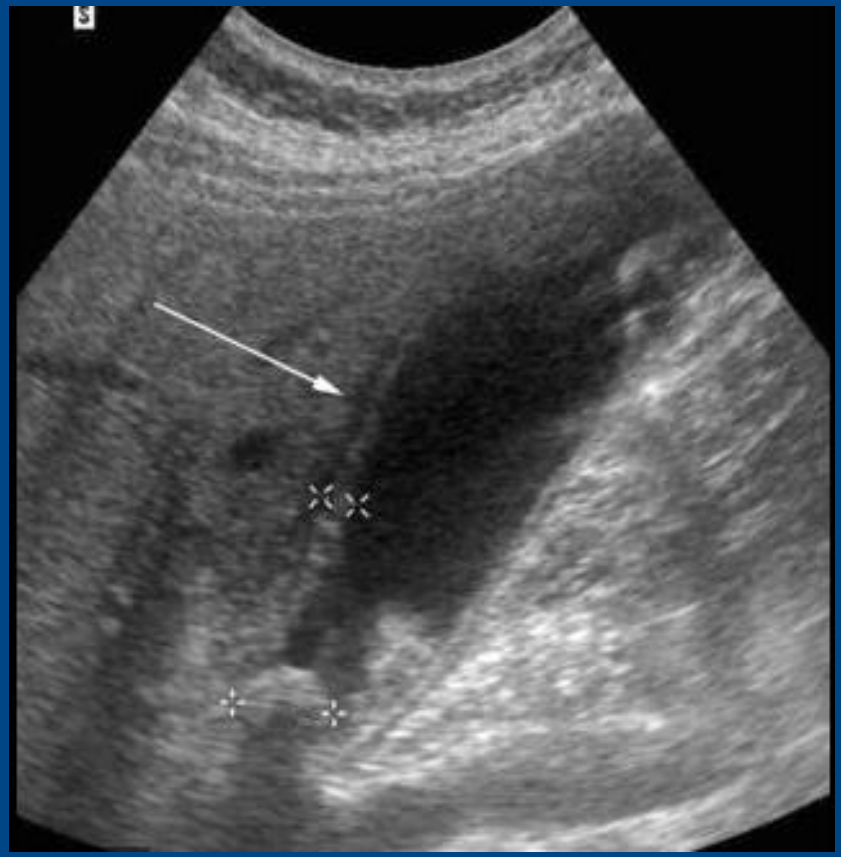

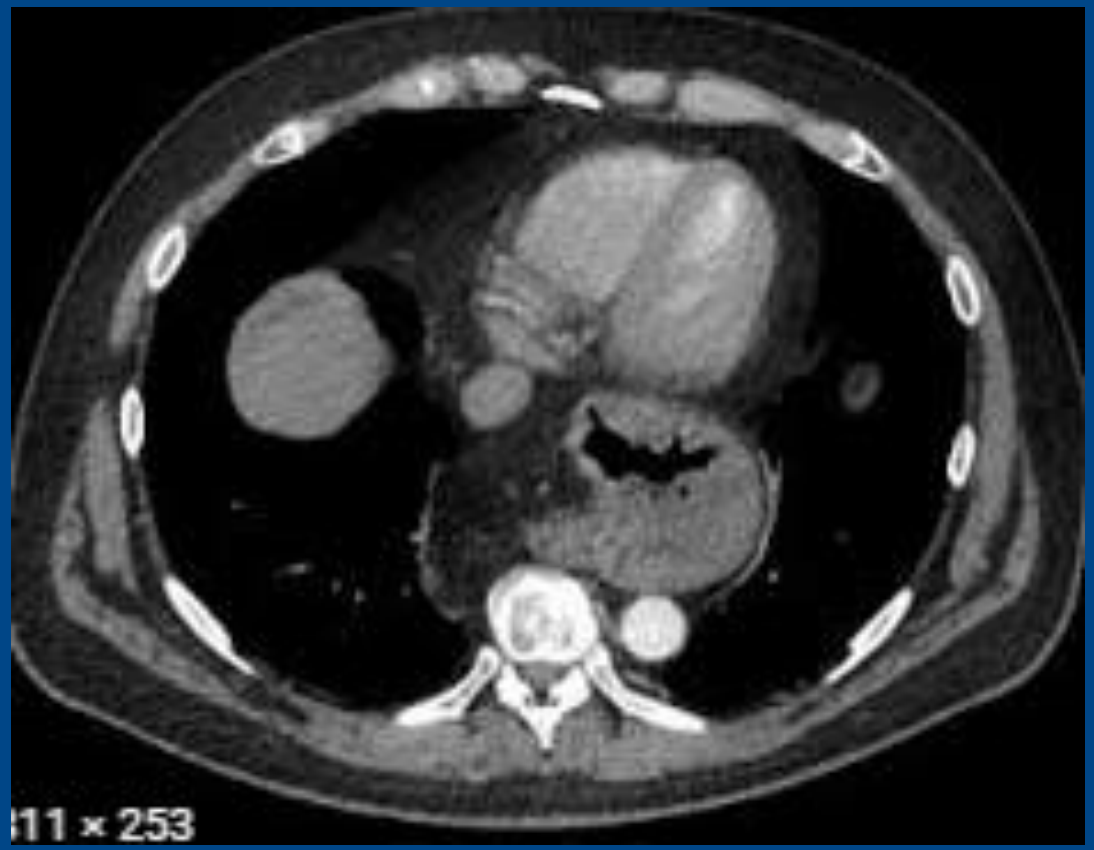

# CT AQUILION ONE PRISM

## Technische Daten

- 16 cm Abdeckung (320 Zeilen)
- Dual Energy
- SEMAR (Metalllartefaktreduzierung)
- kV- und mAs-Modulation
- Patientenliege für übergewichtige Patienten
- +/- 30° Gantry-Kippung möglich
- Gantryöffnung 78 cm
- 0,275 Sekunden pro Rotation
- Artificial Intelligence

# CT AQUILION ONE PRISM

## Vorteile

- Ganzes Herz oder Gehirn kann in einer Umdrehung von 0,275 Sekunden untersucht werden
- Dosisreduktion durch AI, kV- und mAs- Modulation
- Variabler helical pitch,
- EKG- getriggert für CTA
- Bessere Bildqualität durch AI
- Höherer Patienten-komfort durch grössere Öffnung der Gantry

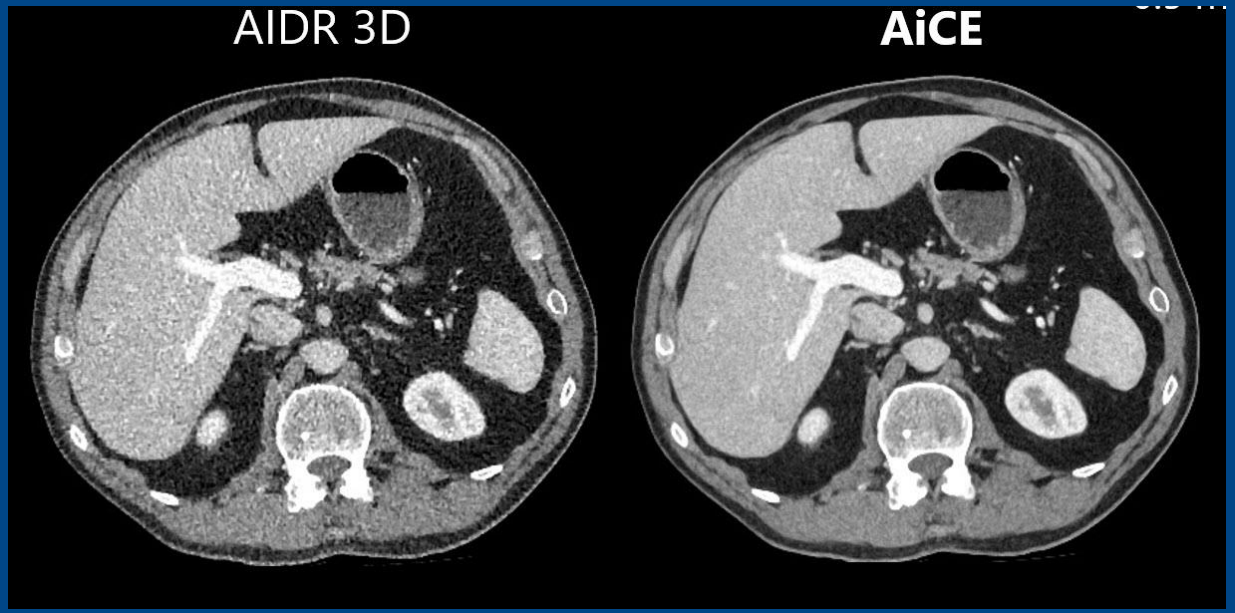

# Take Home Messages

- **Der akute Thoraxschmerz ist eine diagnostische Herausforderung.**
- **Nach medizinischen Studien liegt der diagnostische Fehler zwischen 1-4 %.**
- **Die rasche Differenzierung zwischen lebensbedrohlichen und nicht lebensbedrohlichen Ursachen für den akuten Thoraxschmerz ist essentiell.**

# Take Home Messages

- **Die MSCT ist seit Jahren als diagnostische Methode der ersten Wahl etabliert.**

- **Die neuen CT-Geräte erlauben eine schnelle, optimale Diagnostik mit höherer Spezifität und Sensitivität und niedrigerer Strahlendosis.**